

## CASE REPORT : VOLVULUS SIGMOID PADA USIA 45 TAHUN DI RSUD KABUPATEN MAMUJU PROVINSI SULAWESI BARAT

Ahmad Irfan Jayyadi<sup>1</sup>, Andi Muh. Yasser Mukti<sup>2</sup>, Ratna Oelan Sari<sup>3</sup>, Julchritno Irawan<sup>4</sup>

<sup>1,3,4</sup>RSUD Provinsi Sulawesi Barat, Indonesia

<sup>2</sup>General Practitioner Rumah Sakit Benyamin Guluh Kolaka, Indonesia

Email: irfanjayyadi@gmail.com

---

### ABSTRAK

---

**kata kunci:**

volvulus, rsud, sigmoid

Untuk melaporkan kasus volvulus sigmoid pada pasien berusia 45 tahun pada RSUD Kabupaten Mamuju, kami melakukan investigasi dan pencitraan menggunakan Xray BNO 3 posisi, kemudian dilakukan Laparotomi eksplorasi, release volvulus, reseksi colon sigmoid, dilanjutkan dengan colonostomy double barrel. pasien usia 45 tahun dengan keluhan sakit perut yang dirasakan sejak 1 minggu yang lalu, pasien tidak bisa BAB sejak 4 hari. Tidak ada flatus selama 4 hari, pasien juga mengeluh mual dan muntah. Pada pemeriksaan fisik abdomen didapatkan distensi, bising usus kesan menurun, nyeri tekan pada seluruh kuadran abdomen. Pemeriksaan foto polos Abdomen 3 posisi didapatkan dilatasi sistema usus dengan coffee-bean appearance. Pengobatan Volvulus pada pasien ini dilakukan tindakan awal berupa pemasangan Nasogastric Tube, puasa, pemberian antibiotik dan antinyeri serta dilakukan tindakan definitif berupa Laparotomi eksplorasi, release volvulus, reseksi colon sigmoid, dilanjutkan dengan colostomy double Barrel.

**keywords:**

volvulus, rsud, sigmoid

*To report cases of sigmoid volvulus in a 45-year-old patient at Mamuju Regency Hospital, we conducted an investigation and imaging using a 3-position BNO Xray, then an exploratory laparotomy, volvulus release, sigmoid colon resection, followed by a double barrel colonostomy. A 45-year-old patient with complaints of abdominal pain felt since 1 week ago, the patient could not defecate for 4 days. There was no flatus for 4 days, the patient also complained of nausea and vomiting. In the abdominal physical examination, distension, intestinal noise decreased, and tenderness in all abdominal quadrants. Examination of a plain photo of the abdomen in 3 positions obtained dilatation of the intestinal system with a coffee-bean appearance. The treatment of Volvulus in this patient was carried out in the form of initial actions in the form of Nasogastric Tube installation, fasting, administration of antibiotics and anti-pain as well as definitive actions in the form of exploratory laparotomy, volvulus release, sigmoid colon resection, followed by a double barrel colostomy.*

---

*Ini adalah artikel akses terbuka di bawah lisensi [CC BY-SA](#).*

*This is an open access article under the [CC BY-SA](#) license.*

---

## PENDAHULUAN

Volvulus adalah kondisi dimana terputarnya segmen usus yang mengelilingi mesenterium dan seharusnya berfungsi sebagai aksis (Jayyadi et al., 2024). Kolon sigmoid adalah bagian usus besar berbentuk S yang berada di sisi kiri bawah perut, di atas rectum (Musyarifah & Saputra, 2024). Volvulus sigmoid biasanya disebabkan oleh dua mekanisme yaitu sembelit kronis dan diet tinggi serat, mengakibatkan colon melebar dan penuh dengan feses membuat rentan terhadap torsi (Atamanalp, 2024). Serangan torsi yang berulang akan menyebabkan pemendekan mesenterium yang berakibat peradangan kronis. Kondisi tersebut dapat diikuti dengan terjadinya adhesi yang menyebabkan sigmoid bengkok dan menetap. (Musyarifah & Saputra, 2024).

Volvulus kolon merupakan hampir 2% dari semua kasus obstruksi usus yang dirawat di Amerika Serikat antara tahun 2002-2010. Volvulus sigmoid, yang mencakup 8% dari semua obstruksi usus, terjadi antara dekade ketiga dan ketujuh kehidupan. Hal ini lebih sering terjadi pada pria lanjut usia, orang Afrika Amerika, orang dewasa dengan konstipasi kronis, dan gangguan neuropsikiatri terkait. Di sisi lain, volvulus sekum lebih sering terjadi pada wanita muda. Kelompok usia volvulus usus tengah sangat berbeda dari volvulus kolon. Hal ini biasanya terlihat pada bayi dengan anomali rotasi usus. (Abdelrahim et al., 2022)

Ada 4 jenis volvulus, yaitu volvulus gastric, volvulus midgut, volvulus caecal, dan volvulus sigmoid (Deen et al., 2024). Volvulus sigmoid adalah penyebab paling sering dengan 60% dari semua kasus volvulus (Aprillya & Hutagaol, 2024). Volvulus sigmoid adalah penyebab obstruksi usus besar paling umum ketiga setelah keganasan dan penyakit diverticular. (Chaudry et al., 2015) Volvulus sekum hanya mencakup 1–3% dari semua kasus obstruksi kolon. (Atamanalp et al., 2022) dan memiliki insidensi yang dilaporkan sebesar 2,8–7,1 kasus per juta per tahun. (Brown et al., 2024) Volvulus usus halus cenderung menjadi penyakit pada masa kanak-kanak dan biasanya dikaitkan dengan kegagalan perkembangan usus embriologis normal. Insidensinya sekitar satu per 6000 kelahiran hidup. Volvulus Gaster dapat terjadi pada orang dewasa dan anak-anak, dengan anak-anak mencakup 10–20% dari semua kasus. (Strouse, 2004) Insidensi pada orang dewasa lebih sulit diperkirakan karena pasien dengan volvulus lambung intermiten mungkin tidak terdiagnosis. (Townsend et al., 2016)

Gejala klinis tidak spesifik, sigmoid volvulus dapat muncul secara akut dengan gejala nyeri perut, sembelit, kembung, dan muntah (Shyam & Shyam, 2020). Pada pasien yang lebih muda, gejala nyeri perut berulang dapat terdihilang timbul. Sedangkan, pada kasus kronik, pasien sering datang dengan gejala tidak jelas. (Schwartz & Brunicardi, 2010), (Kiyaka et al., 2021)

Penatalaksanaan obstruksi usus besar tergantung pada penyebab obstruksi, dan keadaan pasien. Penatalaksanaan volvulus sigmoid dimulai dengan resusitasi yang tepat dan, dalam banyak kasus, melibatkan dekompresi nonoperatif. (King Jr et al., 2018)

## METODE PENELITIAN

Penelitian ini menggunakan metode kualitatif dengan pendekatan tinjauan pustaka. Tinjauan pustaka adalah metode yang sistematis, terbuka, dan dapat direplikasi untuk mengidentifikasi, mengevaluasi, serta menyintesis karya-karya penelitian dan pemikiran dari para peneliti serta praktisi. Proses penulisan tinjauan pustaka ini dimulai dengan pemilihan topik, kemudian dilakukan pencarian literatur atau sumber yang relevan melalui database seperti Google Scholar, CINAHL, Proquest, Ebsco, atau Perpustakaan Nasional. Kata kunci ditentukan untuk memudahkan pencarian jurnal. Setelah data terkumpul, data tersebut diolah, dianalisis, dan diambil kesimpulan.

## HASIL DAN PEMBAHASAN

### 1. Presentasi Kasus :

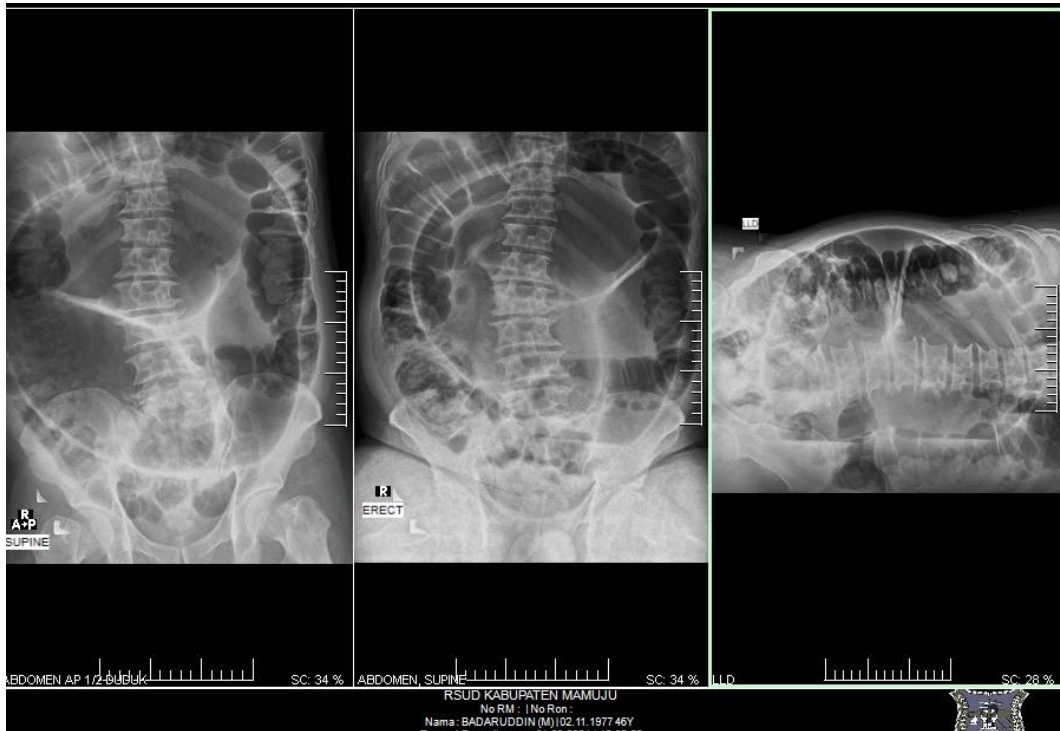
Pasien laki-laki usia 45 tahun datang ke IGD dengan keluhan sakit perut yang dirasakan sejak 1 minggu yang lalu, pasien tidak bisa BAB sejak 4 hari. Tidak ada flatus selama 4 hari, pasien juga mengeluh mual dan muntah, tidak ada demam, tidak batuk, tidak sesak, BAK normal.

Pemeriksaan fisik diperoleh pasien tampak sakit, compos mentis. Tanda-Tanda Vital Tekanan Darah : 140/90 mmHg, *Heart Rate* : 76x/menit, Respirasi : 20x/ menit, Suhu : 36,5 C, Skor nyeri : 6. Pemeriksaan abdomen Inspeksi : Distended (+), Auskultasi : Bising Usus kesan menurun, Palpasi : teraba keras, nyeri tekan seluruh perut. Perkusi : Hipertympani seluruh lapang abdomen.

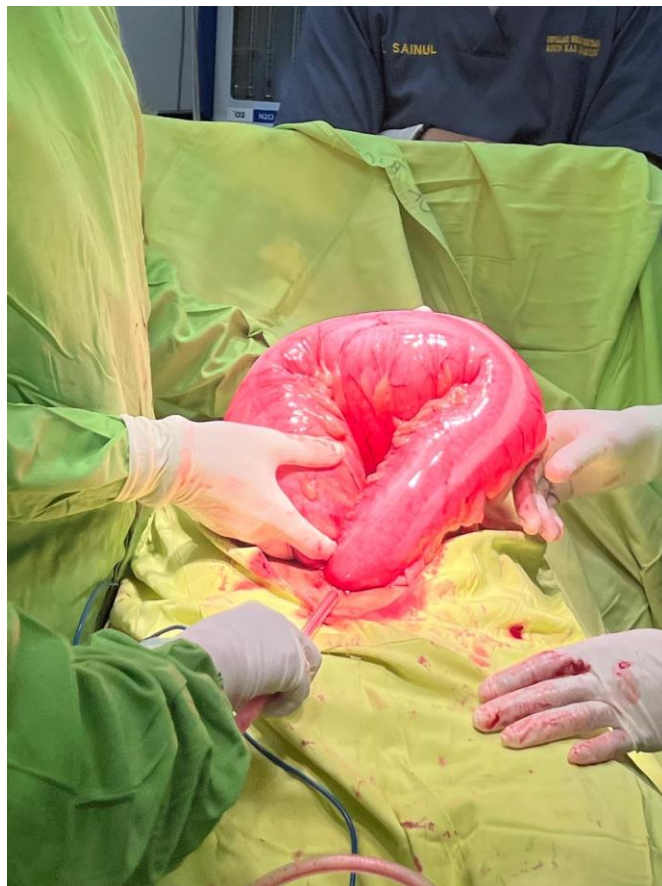
Pada pemeriksaan laboratorium di dapatkan Leukosit 11.5 ribu/uL, Hb 13,2 gr/dL, Trombosit 258.000/uL, Neutrofil 82,4%, Basophil 2,6%, Limfosit 6,9%, Eusinophil 3,5 %, monosit 4,6 %. Elektrolit Natrium 135,8 mmol/l, Kalium 3,3 mmol/l, Clorida 98,5 mmol/l.

Pada pemeriksaan pemeriksaan xray thoraks dan BNO 3 posisi, Gambaran elevasi pada kedua diafragma susp. Proses intraabdominal dan didapatkan Gambaran volvulus sigmoid yang khas dengan coffee bean sign. Beberapa hari kemudian di lakukan laparotomi eksplorasi, pada saat operasi keluar cairan

kekuningan, tampak Volvulus di distal colon dengan 2 putaran, megacolon (dilatasi luas), nekrotik (+), kemudian diputuskan untuk dilakukan release volvulus, reseksi colon sigmoid, dilanjutkan dengan colostomy double Barrel. Terapi yang diberikan adalah stop intake oral, pasang NGT, Infus Cairan RL 18 tpm, Ceftriaxon 2 gr / 24 jam / IV, ranitidin amp/8jam/iv, ketorolac 30 mg / 8 jam / IV, dulcolax supp via rectal, rencana laparatomi.



**Gambar 1. Coffee Bean Sign didapatkan pada foto BNO 3 posisi**



**Gambar 2. Tampak volvulus di distal colon dengan 2 putaran, tampak megacolon (dilatasi luas), kemudian diputuskan untuk dilakukan release volvulus, reseksi colon sigmoid, dilanjutkan dengan colostomy double Barrel.**

## 2. Diskusi

Volvulus terjadi ketika lengkungan usus dan bagian mesenterium yang memasoknya melilit, yang menyebabkan penyumbatan usus. Volvulus dikaitkan dengan malrotasi usus, usus besar yang membesar, mesenterium yang panjang, penyakit Hirschsprung, kehamilan, perlengketan perut, dan konstipasi kronis.<sup>1</sup> Pada orang dewasa, usus besar sigmoid adalah bagian usus yang paling sering terkena, diikuti oleh sekum. Gejalanya meliputi perut kembung, nyeri, muntah, sembelit, dan tinja berdarah. Timbulnya gejala bisa mendadak atau tidak disadari. Mesenterium menjadi sangat terlilit sehingga pasokan darah terputus, yang mengakibatkan iskemia usus. Nyeri bisa terasa hebat, dan demam bisa terjadi.<sup>1,8</sup>

Berdasarkan kasus diketahui bahwa pasien mengeluhkan nyeri perut, konstipasi, perut membesar serta mual dan muntah. Nyeri perut dan perut membesar pada pasien menandakan terjadinya proses terputusnya kantong loop pada kolon sigmoid sehingga suplai darah mesenterium juga berhenti, hal ini menyebabkan iskemia dan tekanan intraluminal meningkat sehingga hal ini akan menyebabkan nekrosis dan perforasi.<sup>9,10</sup>

Bagian paling umum dari traktus gastrointestinal yang sering membentuk volvulus adalah usus besar dan bagian yang paling sering adalah bagian sigmoid. Bagian lainnya juga dapat terjadi seperti bagian caecum, colon ascenden dan colon transversum.<sup>9,10</sup>

Penyebab volvulus sigmoid adalah multifaktorial, tidak bisa dilihat dari satu penyebab saja. Bisa dari makan makanan tinggi serat, masalah pada gastrointestinal serta otot perut antara lain, konstipasi kronis, konsumsi laksatif jangka panjang, enema, hirschsprung disease, dan duchenne muscular dystrophy. Selain itu, masalah pada neuropsikiatri seperti Parkinson diseasedan multiple sklerosisjuga turut meningkatkan risiko terjadinya volvulus. Pada kasus ini tidak dilaporkan faktor resiko dari pasien.<sup>7,9</sup>

Pada pemeriksaan elektrolit didapatkan hiponatremi, hipokalemi dan hipoklorida. Hal ini disebabkan peningkatan intralumen yang menurunkan pengaliran air dan elektrolit dari lumen ke darah. Terjadinya peregangan usus yang terus menerus menyebabkan penurunan absorpsi cairan dan peningkatan sekresi cairan ke dalam usus.<sup>10</sup>

Pada foto BNO 3 posisi didapatkan Gambaran distribusi udara tidak sampai ke distal colon, tampak dilatasi pada colon sigmoid membentuk Gambaran *coffee-been apperance*, tampak Gambaran Spondylolis Lumbalis, Kedua psoas line dan preperitoneal fat line intak, tidak tampak fraktur serta destruksi tulang, soft tissue dalam batas normal.

Pengobatan Volvulus pada pasien ini dilakukan tindakan awal berupa pemasangan Nasogastric Tube, puasakan, pemberian antibiotik dan antinyeri serta dilakukan tindakan definitif berupa *Laparotomi eksplorasi*, Tampak volvulus di distal colon dengan 2 putaran, tampak megacolon (dilatasi luas), kemudian diputuskan untuk dilakukan release volvulus, reseksi colon sigmoid, dilanjutkan dengan colostomy double Barrel.

## KESIMPULAN

Volvulus adalah kondisi terputusnya segmen usus yang mengelilingi mesenterium. Pada case report ini melaporkan bahwa pasien laki-laki usia 45 tahun mengalami tanda dan gejala obstruksi usus. Penegakan diagnosa berdasarkan anamnesis, pemeriksaan fisik serta pemeriksaan penunjang lainnya seperti laboratorium dan foto BNO 3 Posisi. Pada foto BNO 3 posisi didapatkan Gambaran *coffee beed apperance* pada colon sigmoid, sehingga didiagnosa sebagai Volvulus Sigmoid. Identifikasi dan manajemen dini sangat penting dalam mengobati sigmoid volvulus sebelum munculnya gangren dan nekrosis, sehingga menghindari komplikasi lebih lanjut dan kematian. Perawatan awal yang dapat diberikan adalah pemasangan nasogastric tube yang bertujuan untuk dekompresi usus serta pemberian obat simptomatik. Dilakukan Laparatomi eksplorasi dengan tujuan release volvulus, reseksi colon sigmoid, dilanjutkan dengan colostomy double Barrel sebagai tindakan pembedahan darurat.

## DAFTAR PUSTAKA

- Abdelrahim, A., Zeidan, S., Qulaghassi, M., Ali, O., & Boshnaq, M. (2022). Dilemma of sigmoid volvulus management. *The Annals of The Royal College of Surgeons of England*, 104(2), 95–99.
- Aprillya, A., & Hutagaol, H. S. A. (2024). Sigmoid Volvulus Sebagai Salah Satu Penyebab Terjadinya Ileus Obstruksi. *Jurnal Ilmu Kesehatan Dan Gizi*, 2(3), 110–116.
- Atamanalp, S. S. (2024). A nightmare: Sigmoid volvulus. *The American Journal of Surgery*.
- Atamanalp, S. S., Peksöz, R., & Dişçi, E. (2022). Sigmoid volvulus and ileosigmoid knotting: an update. *The Eurasian Journal of Medicine*, 54(1), S91.
- Brown, J., Dick, L., & Watson, A. (2024). Volvulus of the gastrointestinal tract. *British Journal of Hospital*

- Medicine, 85(3), 1–9.
- Chaudry, T. H., Jamil, M., Niaz, K., & Basher, G. (2015). Acute caecal volvulus: A diagnostic paradigm. *JPMA. The Journal of the Pakistan Medical Association*, 65(12), 1357–1359.
- Deen, K., Ratnatunge, K., & Deen, R. (2024). Management of colonic volvulus. *Appendix, Colon, and Rectum*, 171.
- Jayyadi, A. I., Mukti, A. M. Y., Sari, R. O., & Irawan, J. (2024). Volvulus Sigmoid pada usia 45 tahun di RSUD Kabupaten Mamuju Provinsi Sulawesi Barat. *Syntax Idea*, 6(9), 6168–6174.
- King Jr, J. T., Angoff, N. R., Forrest Jr, J. N., & Justice, A. C. (2018). Gender disparities in medical student research awards: a 13-year study from the Yale School of Medicine. *Academic Medicine*, 93(6), 911–919.
- Kiyaka, S. M., Sikakulya, F. K., Masereka, R., Okedi, X. F., & Anyama, P. (2021). Sigmoid volvulus in an adolescent female: A case report. *International Journal of Surgery Case Reports*, 87, 106430.
- Musyarifah, E., & Saputra, F. A. (2024). Sigmoid Volvulus Pada Laki-Laki Lanjut Usia: Sebuah Laporan Kasus. *Berkala Ilmiah Kedokteran Dan Kesehatan Masyarakat (Scientific Periodical Journal Of Medicine And Public Health)*, 2(1), 63–68.
- Schwartz, S. I., & Brunickard, F. C. (2010). *Schwartz's principles of surgery*. McGraw Hill Professional.
- Shyam, D. C., & Shyam, R. C. (2020). Small bowel volvulus in adult: a review of literature. *European Journal of Medical and Health Sciences*, 2(3).
- Strouse, P. J. (2004). Disorders of intestinal rotation and fixation (“malrotation”). *Pediatric Radiology*, 34, 837–851.
- Townsend, C. M., Beauchamp, R. D., Evers, B. M., & Mattox, K. L. (2016). *Sabiston textbook of surgery: the biological basis of modern surgical practice*. Elsevier Health Sciences.